

# Hallazgos por tomografía en pacientes confirmados con SARS-CoV-2 y síndrome de distrés respiratorio agudo

## Tomography findings in patients confirmed with SARS-CoV-2 and acute respiratory distress syndrome

Silvia Dalila Córdova-Matamoras<sup>1</sup>,  Hadassa Yuef Martínez-Padrón<sup>2</sup>,  Mario Alberto García-Pérez<sup>3</sup>,   
José Antonio Villalobos-Silva<sup>4</sup>,  José Miguel Guerrero-Nava<sup>5</sup>,  Laura Yesenia Velandia-García<sup>6</sup> 

DOI: 10.19136/hs.a22n3.5635

Artículo Original

• Fecha de recibido: 14 de julio de 2023 • Fecha de aceptado: 29 de agosto de 2023 • Fecha de publicación: 18 de septiembre de 2023

Autor de correspondencia

Hadassa Yuef Martínez Padrón. Dirección postal: Hospital Regional de Alta Especialidad de Ciudad Victoria "Bicentenario 2010".  
Libramiento Guadalupe Victoria S/N, Área de Pajaritos, Ciudad Victoria. C.P. 87087 Tamaulipas, Cd. Victoria, México.  
Correo electrónico: hadassayuf@gmail.com

### Resumen

**Objetivos:** Describir los patrones tomográficos de afectación pulmonar en pacientes con SARS-CoV2 y SDRA.

**Materiales y Métodos:** Estudio retrospectivo, transversal y analítico. Pacientes atendidos en Hospital Regional de Alta Especialidad de Ciudad Victoria "Bicentenario 2010" (HRAEV), con diagnóstico confirmado de COVID-19 por RT-PCR y que contaran con tomografía computarizada de tórax realizada en la institución en el periodo comprendido de 1 marzo de 2020 a 31 julio de 2020. Se realizó un análisis descriptivo y analítico.

**Resultados:** Se analizaron estudios de tomografía de 44 pacientes hospitalizados en HRAEV que cursaron con SDRA y requirieron IOT, de los cuales el 72.7% fueron del sexo masculino, la edad promedio fue de 64 años, de los cuales 47.7% cursaba con Diabetes Mellitus, 63.6 % con Hipertensión Arterial Sistémica 43.1% y con algún grado de sobrepeso u obesidad.

**Conclusiones:** El hallazgo tomográfico característico de los pacientes con SDRA fue mixto de tipo vidrio despolido y consolidación con una afectación severa y generalizada.

**Palabras claves:** SARS-Cov-2; Patrón; SDRA; Tórax, Hallazgos.

### Abstract

**Objective:** Describe the tomographic patterns of lung involvement in patients with SARS-CoV2 and ARDS.

**Materials and methods:** Retrospective, cross-sectional and analytical study. Patients treated at the Regional High Specialty Hospital of Ciudad Victoria "Bicentenario 2010" (HRAEV), with a confirmed diagnosis of COVID-19 by RT-PCR and who had a chest computed tomography performed at the institution in the period from March 1, 2020 to July 31, 2020. A descriptive and analytical analysis was carried out.

**Results:** Tomography studies of 44 patients hospitalized in HRAEV who had ARDS and required IOT were analyzed, of which 72.7% were male, the average age was 64 years, of which 47.7% had Diabetes Mellitus, 63.6% with Systemic Arterial Hypertension and 43.1% with some degree of overweight or obesity.

**Conclusions:** The characteristic tomographic finding of patients with ARDS was a mixed type of ground glass and consolidation with severe and generalized involvement. A high mortality rate was observed in these patients with OTI up to 70%.

**Keywords:** SARS-Cov-2; Pattern; ARDS; Thorax; Findings.

<sup>1</sup>Médico Especialista en Imagenología, Diagnóstica y Terapéutica del Hospital Regional de Alta Especialidad de Ciudad Victoria "Bicentenario 2010". Ciudad Victoria, Tamaulipas, México.

<sup>2</sup>Doctora en Ciencias. Miembro del Sistema Nacional de Investigadores. Gestora de Proyectos de Investigación. Subdirección de Enseñanza e Investigación del Hospital Regional de Alta Especialidad de Ciudad Victoria "Bicentenario 2010", Ciudad Victoria, Tamaulipas, México.

<sup>3</sup>Médico Especialista en Imagenología, Diagnóstica y Terapéutica del Hospital Regional de Alta Especialidad de Ciudad Victoria "Bicentenario 2010". Ciudad Victoria, Tamaulipas, México.

<sup>4</sup>Médico especialista en Medicina Interna y Subespecialista en Medicina de Cuidados Intensivos del Hospital Regional de Alta Especialidad de Ciudad Victoria "Bicentenario 2010". Ciudad Victoria, Tamaulipas, México.

<sup>5</sup>Médico pasante del Servicio Social de la Universidad del Valle de México Campus Ciudad Victoria, Tamaulipas, México.

<sup>6</sup>Médico Especialista en Imagenología, Diagnóstica y Terapéutica del Hospital Regional de Alta Especialidad de Ciudad Victoria "Bicentenario 2010". Ciudad Victoria, Tamaulipas, México.

## Introducción

A finales de diciembre del 2019 en la ciudad de Wuhan, China se reportaron algunos casos de neumonía de origen desconocido, los cuales desarrollaron síndrome de insuficiencia respiratoria severa. La OMS el día 11 de febrero denominó a la enfermedad Covid-19 por sus siglas en inglés y ese mismo día el Comité Internacional de Taxonomía de Virus (ICTV) divulgó “coronavirus 2 del síndrome respiratorio agudo severo (SARS-CoV-2)” como el nombre del nuevo virus que causa la neumonía por COVID-19<sup>1</sup>.

De acuerdo a la actualización epidemiológica según la OMS al día 26 de marzo de 2021, existen 126 millones de casos confirmados de COVID-19, distribuidos en más de 200 países, y el número de defunciones reportadas hasta ese día fue 2.7 millones<sup>2</sup>.

En México de acuerdo a la Dirección General de Epidemiología, al día 26 de marzo de 2021, se han reportado 2.21 millones de casos confirmados y 200 mil defunciones; de los casos confirmados el 55.27% corresponde a hombres; el porcentaje de los pacientes confirmados con COVID-19 que ha requerido hospitalización fue del 32.06%<sup>3</sup>.

Las principales comorbilidades asociadas en los casos confirmados fueron Hipertensión Arterial Sistémica (HAS) con un 20.18%, obesidad en un 19.83%, Diabetes Mellitus (DM) en 16.61% y tabaquismo en el 8.02%<sup>3</sup>.

En cuanto a los pacientes que fallecieron, el sexo masculino es el más afectado con un porcentaje de hasta el 66.24%; asociándose con comorbilidades tales como HAS hasta en un 42.15%, DM en 37.33%, obesidad en el 25.29% y 8.89% tabaquismo<sup>3</sup>.

Los síntomas que se presentan en los pacientes con COVID-19, es debido a que inicio con síntomas inespecíficos generalmente en su día 5 cuando la replicación viral es lo suficientemente masivo en expresión logarítmica logrando manifestar los siguientes síntomas iniciales: fiebre, fatiga, tos seca, secreción con o sin congestión nasal, u otros síntomas de las vías respiratorias superiores, incluso iniciar con disnea. A pesar de los síntomas atípicos en un porcentaje menor de pacientes cursan con dificultad respiratoria y diferentes grados de hipoxemia, que los obliga a solicitar atención hospitalaria<sup>4,5,6,7,8</sup>.

COVID-19 es una enfermedad sistémica que daña principalmente el endotelio vascular, sin embargo, inicialmente afecta endotelio pulmonar teniendo repercusión a nivel de intersticio, estos cambios deben manejarse por profesionales expertos e individualizar los casos, actualmente se acuña

que un *paciente COVID-19 con SDRA* (síndrome de distrés respiratorio agudo) puede eventualmente desarrollar una falla multiorgánica, incluso cuando no es de edad avanzada o predispuesta por una comorbilidad preexistente<sup>9,10,11</sup>.

Normalmente, el SDRA clásico se caracteriza por edema pulmonar no cardiogénico, más hipoxemia relacionada con cortocircuitos pulmonares no alveolares teniendo como resultados un volumen pulmonar reducido conocido como “babylung”, lo que explica la baja distensibilidad respiratoria, el incremento de presiones estáticas y dinámicas, y la reducción de la capacidad residual funcional. En tales situaciones, aumentar el tamaño pulmonar al reclutar unidades pulmonares previamente colapsadas es a menudo logrado mediante el uso de altos niveles de presión positiva al final de la espiración (PEEP), así como maniobras de reclutamiento y posición prono sobre todo en aquellos pacientes con un índice de oxigenación menor a 150mmHg<sup>12,13,14</sup>. Este cambio genera una elevada presión transpulmonar que induce estrés a través de superficies alveolares y una irregular deformación en un pulmón heterogéneo que es mal tolerada en el SDRA, ocasionando daño potencialmente irreversible<sup>15,16,17,18,19,20,21,22</sup>.

Dentro de las principales manifestaciones radiológicas reportadas a nivel internacional, encontramos la presencia de patrón en vidrio deslustrado, consolidaciones, patrón en empedrado, así como imágenes lineales subpleurales; con distribución bilateral sin predilección por algún pulmón y de predominio periférico y en segmentos inferiores; no se han encontrado casos que presentan derrame pleural, cavitaciones, linfadenopatías o nódulos<sup>16,17</sup>.

Esas características típicas también se observaron en pacientes con resultados negativos de RT-PCR pero síntomas clínicos. Se ha observado en estudios a pequeña escala que las pruebas actuales de RT-PCR tienen una sensibilidad limitada, mientras que la TC de tórax puede revelar anomalías pulmonares compatibles con COVID-19 en pacientes con resultados iniciales negativos de RT-PCR<sup>18,19,20,21,22,23,24</sup>.

Existen algunas clasificaciones para determinar el porcentaje de afectación pulmonar propuestas por diversos estudios realizados en Asia. Sin embargo, estudios realizados por Juárez y colaboradores (2020) pertenecientes al Instituto Nacional de Enfermedades Respiratorias (INER) en CDMX propuso una clasificación modificada para determinar el porcentaje de afectación en relación a la extensión, así como una puntuación dependiendo del tipo de patrón de densidad que presente para estadificar si es una etapa inicial, intermedia o avanzada de la enfermedad producida por el SARS-CoV-2<sup>19,20,21</sup>, a cada lóbulo se asigna un puntaje de va de 1 al 5, por esa razón, la puntuación máxima puede llegar a ser de 25 puntos. (Tabla 1).

**Tabla 1.** Valoración semicuantitativa de extensión de lesiones por lóbulos pulmonares.

Puntuación	Rangos
1	≤ 5%
2	>5 – 25%
3	>25 – 50%
4	>50 – 75%
5	≥ 75%

Puntuación máxima 25 puntos. Afectación leve de 1 a 5 puntos.

Afectación moderada de 6 a 15 puntos. Severa ≥ 16 puntos.

Fuente: Juárez *et al.*, 2020.

Por lo anterior, el objetivo de esta investigación fue describir y analizar los hallazgos tomográficos de pacientes con SARS-CoV 2 y SDRA.

## Materiales y métodos

Se realizó un estudio retrospectivo, descriptivo y analítico, empleando expediente electrónico de pacientes con diagnóstico de neumonía por SARS-CoV-2 que fueron atendidos en el Hospital Regional de Alta Especialidad de Ciudad Victoria “Bicentenario 2010”. Los criterios de inclusión fueron pacientes con diagnóstico confirmado por RT-PCR para COVID-19, que desarrollaron SDRA y requirieron IOT, y que contarán con tomografía de tórax simple realizada en esta institución.

Se recabaron datos clínicos del expediente electrónico (Medsys) y del Syngo Workflow. Los pacientes que ingresaron contaban con RT-PCR positiva para SARS-CoV-2 y con estudio de tomografía realizada en HRAEV, la cual fue revisada a través del sistema Syngo Imaging XS por los tres radiólogos adscritos al departamento de imagenología, describiendo los patrones tomográficos de acuerdo al Glosario Fleischner 2008 y empleando la clasificación propuesta por los médicos adscritos al departamento de radiología del INER, los cuales cuentan con el curso de alta especialidad en imagen del Tórax.

El equipo empleado fue un tomógrafo multidetector marca Siemens Sensation edición especial de 40 cortes, colocando al paciente en decúbito dorsal, con respiración libre (ya que algunos pacientes portaban IOT), con adquisición helicoidal en ventana pulmonar y de mediastino. Los parámetros utilizados para la adquisición del estudio fueron: 120 kVp como voltaje del tubo, con una modulación automática de la corriente del tubo efectiva de 65 mAs, pitch de 1.2 y 5.0mm de espesor de corte, empleando además en todos los estudios el CARE Dose4D.

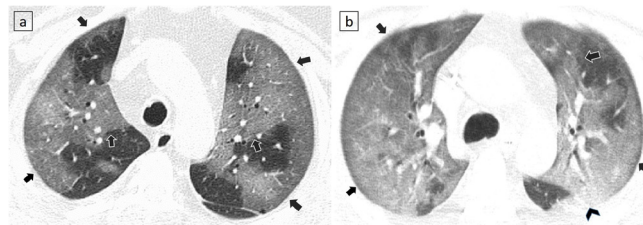
## Resultados

Se analizaron estudios de tomografía de 44 pacientes hospitalizados en HRAEV que cursaron con SDRA y requirieron IOT, de los cuales el 72.7% fueron del sexo masculino, la edad promedio fue de 64 años. Se asocia la presencia de comorbilidades, la más frecuente fue Hipertensión Arterial Sistémica (HAS) presente en el 63.6 % de los pacientes, 47.7% cursaba con Diabetes Mellitus (DM), y 43.1% con algún grado de sobrepeso u obesidad. Todos los pacientes contaban con prueba RT-PCR para COVID-19 positiva. Residentes de Ciudad Victoria y sus alrededores.

La afectación fue bilateral en los 44 pacientes. Distribución periférica en la mayoría de los pacientes (22), siguiendo la distribución mixta, es decir periférico y central en 18 pacientes, y sólo 4 con afectación central.

El hallazgo que se presentó en todos los estudios analizados fue el vidrio despulido en el 100% de los pacientes (Figura 1). El patrón predominante fue el mixto que incluye la presencia de

**Figura 1.** Cortes axiales de TC de tórax en ventana pulmonar de dos pacientes con neumonía COVID-19 con patrón en vidrio despulido (categoría A según clasificación INER).



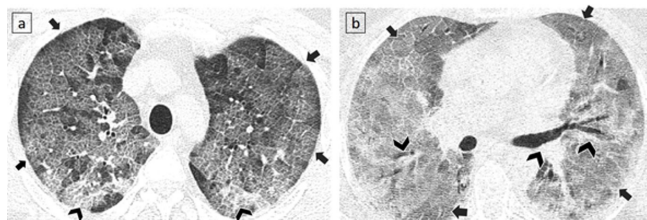
a) Opacidades en vidrio despulido bilaterales, que permiten visualización de estructuras broncovasculares, de distribución mixta: central y periférica (flechas). b) Patrón en vidrio despulido bilateral de distribución difusa (flechas), con tendencia a la consolidación en segmento superior del lóbulo inferior izquierdo (punta de flecha). Fuente: Archivo de imágenes tomográficas del HRAEV.

vidrio despulido, empedrado y consolidación en 17 pacientes (38.6%), vidrio despulido y consolidación en 17 pacientes (38.6%), vidrio despulido y empedrado en 8 pacientes (18.1%), solo 2 (4.5) pacientes presentaron únicamente densidad en vidrio despulido. (Figuras 2, 3).

## Discusión

De acuerdo a la clasificación propuesta por el INER, 18.1% (8) de los pacientes se catalogaron como enfermedad en estadio inicial (categoría A), 20.4% (9) en fase de progresión de la enfermedad (categoría B) y 61.3% (27) con enfermedad avanzada (categoría C) (Tabla 2). El grado de afectación semicuantitativa también según la escala propuesta por el INER, fue con afectación severa para todos los pacientes analizados. Se realizó traqueostomía en 7 pacientes (15.9%),

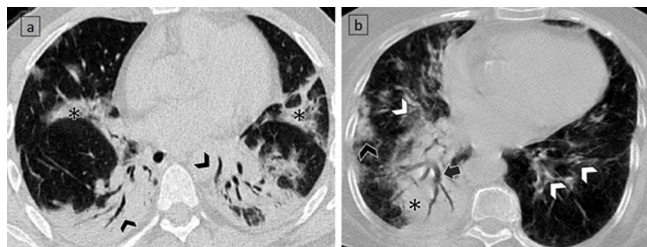
**Figura 2.** Cortes axiales de TC de tórax en ventana pulmonar de dos pacientes con neumonía COVID-19 con patrón empedrado (categoría B según clasificación INER).



a) Patrón empedrado bilateral de distribución difusa, se observan septos interlobulillares engrosados y líneas intralobulillares superpuestas sobre un fondo de vidrio despulido (flechas), con tendencia a la consolidación en segmentos posteriores (puntas de flecha). (Hansell D et al. 2008) b) Patrón empedrado bilateral de distribución difusa (flechas), se observan zonas con mayor aumento de la densidad, con tendencia a la consolidación, acompañadas de broncograma aéreo (cabezas de flecha).

Fuente: Archivo de imágenes tomográficas del HRAEV.

**Figura 3.** Cortes axiales de TC de tórax en ventana pulmonar de dos pacientes con neumonía COVID-19, con patrón de consolidación (categoría C según clasificación INER).



a) Consolidaciones bilaterales de distribución central y periférica (\*), se observan zonas de mayor consolidación en segmentos posterobasales con broncograma aéreo asociado (cabezas de flecha). b) Consolidaciones unilaterales derechas de distribución periférica (cabeza de flecha negra). Extensa consolidación posterobasal derecha (\*) con broncograma aéreo (flecha negra). Presencia de algunas opacidades en vidrio despulido bilaterales de distribución central (puntas de flecha blancas).

Fuente: elaboración propia.

de los cuales 4 se clasificaron en categoría C y 3 en la A; y de ellos fallecieron 2 (28.5% con traqueostomía).

El total de fallecimientos de todos los pacientes con IOT fue de 31, correspondiente al 70.4% de la población estudiada y de ellos el 80% tenía alguna comorbilidad asociada y el grado de afectación cuantitativa fue severa para todos ellos, con una categoría C en el 64.5%. Del total de fallecimientos el 70.9% eran del sexo masculino. (Tabla 3). A nivel internacional, se ha documentado que la morbilidad de pacientes Covid-19 está asociada a comorbilidades, de las cuales destacan insuficiencia cardíaca y enfermedad renal crónica<sup>25,26</sup>.

Los resultados obtenidos del estudio descriptivo muestran los patrones de densidad predominantes en la población del noreste del país, son similares a los hallazgos reportados en la literatura internacional para casos que cursen con

**Tabla 2.** Análisis por hallazgos en tomografía de tórax de 44 pacientes hospitalizados en UTI del HRAEV.

Hallazgos Tomográficos	N 44(%)
<b>Lateralidad</b>	
Pulmón derecho	100 %
Pulmón izquierdo	100 %
<b>Distribución central o periférica</b>	
Central	4
Periférica	22
Central y periférica	18
<b>Densidad</b>	
Consolidación	34
Vidrio deslustrado	44
Empedrado	25
<b>Derrame pleural</b>	6

Fuente: Elaboración propia.

**Tabla 3.** Análisis por tomografía clasificación según categoría de la enfermedad y número de fallecimientos asociados.

Categoría	N 44	Fallecimientos (31)
A *	8	5
B**	9	7
C***	27	19

\*Estadio inicial de la enfermedad, \*\* Progresión de la enfermedad, \*\*\* Enfermedad avanzada

Fuente: Elaboración propia.

SDRA, con patrón mixto predominante (vidrio despulido y consolidaciones), con una alta tasa de fallecimientos en los pacientes que llegaron a requerir IOT. Esto se debe a que el SDRA es la complicación que se presenta en su mayoría en la UCI y la causa más común de muerte<sup>27</sup>.

Es importante describir los hallazgos y validar herramientas propuestas por institutos nacionales de salud de nuestro país, como el propuesto por los radiólogos con especialidad en tórax que laboran en el INER.

## Conclusiones

Los patrones tomográficos que presentaron los pacientes con SDRA hospitalizados en el HRAEV fueron predominantemente mixtos con tendencia a la consolidación y una afectación semicuantitativa severa. Fue de vital importancia las clasificaciones propuestas por el INER para realizar este estudio descriptivo. Los hallazgos tomográficos son similares a los descritos en la literatura nacional e internacional. Se concluye que la tomografía de tórax es un estudio base en los pacientes que cursen con datos clínicos de gravedad para lograr identificar el porcentaje de parénquima pulmonar sano,

y en base a eso adecuar el soporte ventilatorio lo que mejora el pronóstico a corto plazo de los pacientes con SDRA.

## Conflicto de intereses

Los autores declaran no tener conflicto de intereses alguno.

## Consideraciones éticas

Este estudio no representa ningún riesgo para la salud, al tratarse de un estudio retrospectivo. Por esto, no es necesario la obtención de consentimiento informado, como establece la Ley General de Salud en Materia de Investigación para la Salud, Título Segundo, Capítulo I, Artículo 17, Categoría II.

## Contribución de los autores

Conceptualización: S.D.C.M., H.Y.M.P., M.A.G.P., J.A.V.S., L.Y.V.G., M.A.G.N.; Curación de datos: H.Y.M.P.; Análisis formal: S.D.C.M., H.Y.M.P.; Adquisición de Financiamiento: No aplica. Investigación: S.D.C.M., H.Y.M.P., M.A.G.P., J.A.V.S., L.Y.V.G., M.A.G.N.; Metodología: S.D.C.M.; Administración de proyecto: S.D.C.M., H.Y.M.P., M.A.G.P., J.A.V.S., M.A.G.N.; Recursos: S.D.C.M.; Software: S.D.C.M., H.Y.M.P.; Supervisión: S.D.C.M., H.Y.M.P., M.A.G.P., J.A.V.S., M.A.G.N.; Validación: S.D.C.M., H.Y.M.P., M.A.G.P.; Visualización: S.D.C.M., H.Y.M.P., M.A.G.P., J.A.V.S., M.A.G.N.; Redacción – Borrador original: S.D.C.M., H.Y.M.P., M.A.G.P., J.A.V.S., M.A.G.N.; L.Y.V.G.; Redacción: revisión y edición: S.D.C.M., H.Y.M.P., MAGP, J.A.V.S., M.A.G.N., L.Y.V.G.

## Financiamiento

Los autores no recibieron patrocinio para llevar a cabo este artículo.

## Referencias

1. Coronavirus disease (COVID-19) Situation Report – 149 Data as received by WHO from national authorities. World Health Organization. Disponible en: <https://covid19.who.int/>
2. Organización Panamericana de la Salud / Organización Mundial de la Salud. Actualización Epidemiológica: Enfermedad por coronavirus (COVID-19). Disponible en: <https://www.paho.org/es/documentos/reporte-situacion-covid-19-cuba-no-59-29-marzo-2021>
3. Información general, datos oficiales epidemiológicos en México. Disponible en: <https://coronavirus.gob.mx/datos/>
4. WHO. Clinical management of severe acute respiratory infection when novel coronavirus (nCoV) infection unsuspected: interim guidance. (2020). Recuperado de: Disponible en: <https://apps.who.int/iris/handle/10665/330893>
5. Zhonghua Liu, Xing Bing, Xue-Za Zhi. The epidemiological characteristics of an outbreak of 2019 novel coronavirus diseases (COVID-19) in China. Chinese journal of epidemiology. 2020. 41(2): 145-151. Disponible en: <http://doi.org/10.3760/cma.j.issn.0254-6450.2020.02.003>
6. Jin Y, Cai L, Cheng Z, Cheng H, Deng T, Fan Y, et al. A rapid advice guideline for the diagnosis and treatment of 2019 novel coronavirus (2019-nCoV) infected pneumonia (standard version). Military Medical Research. 2020: 7;4. Disponible en: <https://doi.org/10.1186/s40779-020-0233-6>
7. Yang Yang, Minghui Yang, Chenguang Shen, Fuxiang Wang, Jing Yuan, Jinxu Li, et al. Evaluating the accuracy of different respiratory specimens in the laboratory diagnosis and monitoring the viral shedding of 2019-nCoV infections. MedRxiv. 2020:02. Disponible en: <http://doi.org/10.1101/2020.02.11.20021493>
8. Huang P, Liu T, Huang L, Huang L, Liu H, Lei M, Xu W, et al. Use of chest CT in combination with negative RT-PCR assay for the 2019 novel coronavirus but high clinical suspicion. Radiology. 2020: 295;22–23. Disponible en: <http://doi.org/10.1148/radiol.2020200330>
9. Xie X, Zhong Z, Zhao W, Zheng C, Wang F, Liu J. Chest CT for typical 2019-nCoV pneumonia: relationship to negative RT-PCR testing. Radiology. 2020:296;E41–E45. Disponible en: <http://doi.org/10.1148/radiol.2020200343>
10. Lei J, Li J, Li X. CT imaging of the 2019 novel coronavirus (2019-nCoV) pneumonia. Radiology 2020.295:18. Disponible en: <https://pubs.rsna.org/radiology/doi/10.1148/radiol.2020200236>
11. Gattinoni L, Chiumello D, Caironi P, Busana M, Romitti F, Brazzi L, et al. COVID-19 pneumonia: different respiratory treatments for different phenotypes?. Intensive Care Med. 2020;46(6):1099-1102. Disponible en: <http://doi.org/10.1007/s00134-020-06033-2>
12. Zhou F, Yu T, Du R, Fan G, Liu Y, Liu Z, et al. Clinical course and risk factors for mortality of adult in patients with COVID-19 in Wuhan, China: a retrospective cohort study. Lancet. 2020;395(10229):1054-1062. Disponible en: [https://www.thelancet.com/journals/lancet/article/PIIS0140-6736\(20\)30566-3/fulltext](https://www.thelancet.com/journals/lancet/article/PIIS0140-6736(20)30566-3/fulltext)

13. Marini J, Rocco P, Gattinoni L. Static and dynamic contributors to ventilator-induced lung injury in clinical practice. Pressure, energy, and power. *Am J Respir Crit Care Med.* 2020;201(7):767-774. Disponible en: <https://www.atsjournals.org/doi/10.1164/rccm.201908-1545CI>
14. Vieillard-Baron A, Matthay M, Teboul J, Bein T, Schultz M, Magder S, et al. Experts opinion on management of hemodynamics in ARDS patients: focus on the effects of mechanical ventilation. *Intensive Care Med.* 2016;42(5):739-749. Disponible en: <https://link.springer.com/article/10.1007/s00134-016-4326-3>
15. Shi H, Han X, Zheng C. Evolution of CT manifestations in a patient recovered from 2019 novel coronavirus (2019-nCoV) pneumonia in Wuhan, China. *Radiology* 2020;295;20. Disponible en: <https://pubs.rsna.org/doi/10.1148/radiol.2020200269>
16. Pan F, Ye T, Sun P. Time course of lung changes at chest CT during recovery from coronavirus disease 2019 (COVID-19). *Radiology* 2020;295;715–721. Disponible en: <https://pubs.rsna.org/doi/10.1148/radiol.2020200370>
17. Pan Y, Guan H, Zhou S, Wang Y, Li Q, Zhu T, et al. Initial CT findings and temporal changes in patients with the novel coronavirus pneumonia (2019-nCoV): a study of 63 patients in Wuhan, China. *Eur Radiol.* 2020;30;3306–3309. Disponible en: <https://link.springer.com/article/10.1007/s00330-020-06731-x>
18. Guan W, Ni Z, Hu Y, Liang W, Ou C, He J, et al. Clinical characteristics of 2019 novel coronavirus infection in China. 2020. Disponible en: <https://www.nejm.org/doi/10.1056/NEJMoa2002032>
19. Zhang W. Imaging changes of severe COVID-19 pneumonia in advanced stage. *Intensive Care Med.* 2020;46(5);841-843. Disponible en: <http://doi.org/10.1007/s00134-020-05990-y>
20. Yoon S, Lee K, Kim J, Lee Y, Ko H, Kim K, et al. Chest radiographic and CT findings of the 2019 novel coronavirus Disease (COVID-19): Analysis of nine patients treated in Korea. *Korean J Radiol.* 2020;21(4):494-500. Disponible en: <https://doi.org/10.3348/kjr.2020.0132>
21. Wang Y, Dong C, Hu Y, Li C, Ren Q, Zhang X, et al. Temporal changes of CT findings in 90 Patients with COVID-19 pneumonia: A longitudinal study. *Radiology.* 2020;296;E55–E64. Disponible en: <https://pubs.rsna.org/doi/10.1148/radiol.2020200843>
22. Li Q, Guan X, Wu P, Wang X, Zhou L, Tong Y, et al. Early transmission dynamics in Wuhan, China, of novel Coronavirus–Infected pneumonia. *N Engl J Med* 2020;382;1199-207. Disponible en: <https://www.nejm.org/doi/10.1056/NEJMoa2001316>
23. Yuan M, Yin W, Tao W, Tan W, Yi Hu. Association of radiologic findings with mortality of patients infected with 2019 novel coronavirus in Wuhan, China. *PLoS ONE.* 2020;15(3): e0230548. Disponible en: <https://journals.plos.org/plosone/article?id=10.1371/journal.pone.0230548>
24. Wang X, Fang X, Cai Z, Wu X, Gao X, Min J, et al. Comorbid chronic diseases and acute organ injuries are strongly correlated with disease severity and mortality among Covid-19 patients: A systemic review and meta-analysis. *Research (Wash D C).* 2020;2402961. Disponible en: <https://spj.science.org/doi/10.34133/2020/2402961>
25. Yang R, Gui X, Zhang Y, Xiong Y. The role of essential organ-based comorbidities in the prognosis of COVID-19 infection patients. *Expert Rev Respir Med.* 2020;14(8);835-838. Disponible en: <https://www.tandfonline.com/doi/full/10.1080/17476348.2020.1761791>
26. Wong F, Lam S, Fong T, Leung T, Chin Y, Lo Y, et al. Frequency and distribution of chest radiographic findings in patients positive for COVID-19. *Radiology.* 2020;296; E72–E78. Disponible en: <http://doi.org/10.1148/radiol.2020201160>
27. Salehi S, Abedi A, Balakrishnan S, Gholamrezanezhad A. Coronavirus Disease 2019 (COVID-19): A Systematic Review of Imaging Findings in 919 Patients. *AJR Am J Roentgenol.* 2020;215(1);87-93.
28. Juárez Hernández F, García Benítez MP, Hurtado Duarte AM, Rojas Varela R, Farías Contreras JP, Pensado-Piedra LE, et al. Hallazgos tomográficos en afectación pulmonar por COVID-19, experiencia inicial en el Instituto Nacional de Enfermedades Respiratorias Ismael Cosío Villegas, Ciudad de México. *Neumol Cir Torax.* 2020; 79 (2): 71-77. Disponible en: <https://www.medigraphic.com/cgi-bin/new/resumen.cgi?IDARTICULO=94630>
29. Hansell DM, Bankier AA, MacMahon H, McLoud TC, Müller NL, Remy J. Fleischner Society: glossary of terms for thoracic imaging. *Radiology.* 2008 Mar;246(3):697-722. DOI: 10.1148/radiol.2462070712. Epub 2008 Jan 14. Disponible en: PMID: 18195376.